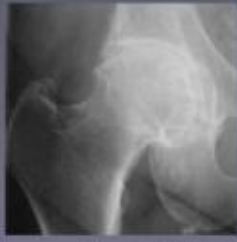

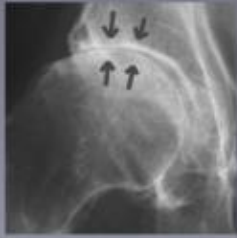The affected hip joint



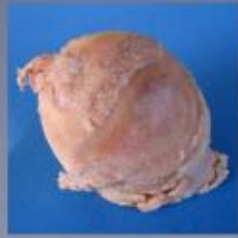Radiografie van de heupartrose. Het beschadigde kraakbeen wordt steeds dunner waardoor de gewrichtsploet bijna verdwijnt.



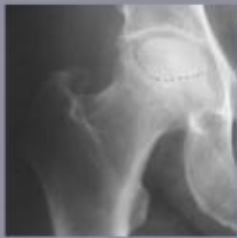De beschadigde heupkop in werkelijkheid. Er is op bepaalde plaatsen nog een dunne laag kraakbeen, de heupkop is hier nog niet vervormd.



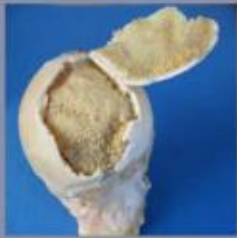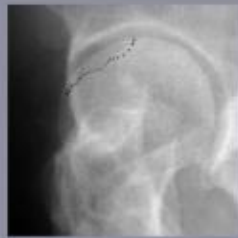Radiografie van de heupartrose. Het kraakbeen is volledig verdwenen en de gewrichtsploet is niet meer zichtbaar.



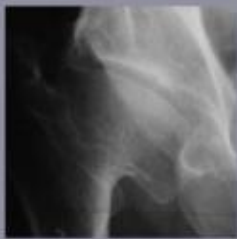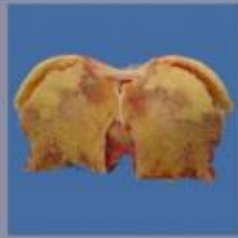De beschadigde heupkop in werkelijkheid. Het kraakbeen is verdwenen en het bot ligt bloot. De vervorming van de kop is duidelijk zichtbaar.



Radiografie van een afgestorven deel van de heupkop. Het kraakbeen is nog intact maar het onderliggende bot is afgestorven.



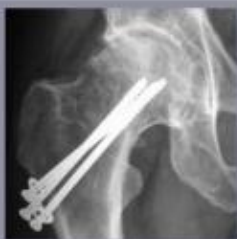De beschadigde heupkop in werkelijkheid. Het kraakbeen is nog dik en stevig maar het onderliggende bot is afgestorven.



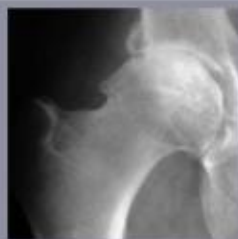
Radiografie van de heupartrose. De kraakbeenslag is een gevolg van een aangeboren heupmisvorming.



De beschadigde heupkop in werkelijkheid. De heupkop is vervormd en beschadigd.



Radiografie van de heupartrose. Kraakbeenslijtage na een vroegere heupbless.



Radiografie van een inklemming tussen kop en pan. Dit kan aanleiding geven tot vroegtijdige artrose.

The affected hip joint

The wear process of the hip usually starts around the age of 60. Hip osteoarthritis gives rise to pain in the groin area, the thigh and even in the knee. When the process worsens, limping occurs and stiffening of the hip joint. Over time, the osteoarthritis patient can only move with great pain and with the help of a walking stick or crutches.

In addition to this group of elderly patients with osteoarthritis, there is a second group that has hip problems at a relatively young age. The first symptoms of pain manifest between 30 and 50 years, sometimes even earlier. Possible causes are rheumatism, congenital hip deformities, consequences of hip fractures, premature osteoarthritis due to constriction symptoms or the death of a part of the femoral head due to a circulatory disorder.